

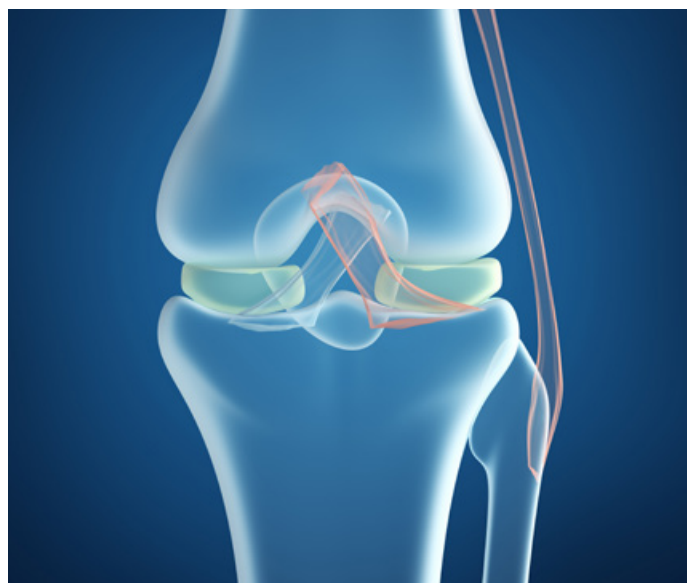
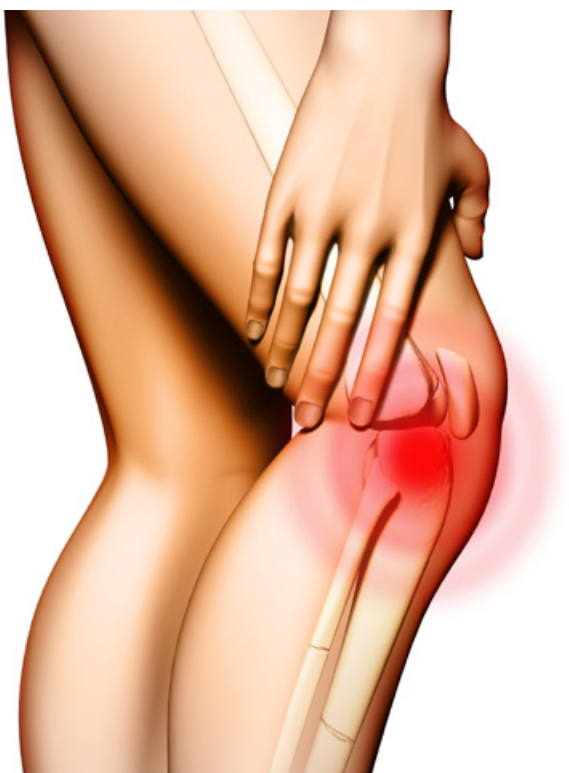Kontuze kolenního kloubu



MUDr. Ivo Špaček

praktický lékař pro dospělé, Ostrava-Poruba

Kontuze kolenního kloubu je poškození jeho měkkých částí a patří mezi relativně častá zranění dolních končetin, způsobená nárazem na postiženou oblast. Může mít také závažnější charakter, pokud je kombinována s dalšími komplikacemi, jako je dislokace v kolenním kloubu, zlomenina intraartikulárních částí kostí nebo poškození dalších kloubních struktur, např. chrupavčitých struktur, vazů nebo svalů a šlach obklopujících kloub. Kontuze kolenního kloubu často vzniká následkem nárazu, obvykle se jedná o domácí nebo sportovní zranění, doprovázená pádem na koleno. Také může vzniknout vlivem velkého tlaku, např. při dopravních nehodách. K hlavním příznakům patří bolest, otok, zánětlivé změny, hematom, který může být podkožní i intraartikulární. Základem léčby akutně vzniklé kontuze je znehybnění, fixace, případně punkce (odstranění intraartikulárního hematomu), případně analgetika.



Osobní anamnéza

54letý pacient, podnikatel, nekuřák, hmotnost 87 kg, výška 183 cm. Alergie neudává. Byl mu ojediněle naměřen vyšší tlak, dosud bez medicace. Sportuje – letec, potápěč, motorkář. Je ženatý, má dvě dospělé děti.

Nynější onemocnění

17. 5. 2017 upadl pacient při tréninku na motorce, poranil se na pravém kolenu. Byl ošetřen na traumatologii, provedena punkce a fixace postiženého kolena. 28. 6. 2017 přichází do naší ordinace s tím, že za 3 dny odjíždí na motorce na Kavkaz, že ho koleno bolí a otéká. Objektivně: otok a bolest kolena, převážně v oblasti mediální štěrbině dorzálně, malý výpotek v kolenním kloubu.

Diagnóza: Kontuze pravého kolena v výpotkem.

Dosavadní léčba: Punkce, fixace pravého kolenního kloubu. Nesteroidní antirevmatika ani analgetika neužíval.

Léčba FRM

Po domluvě jsem pacientovi podal paraartikulárně 1 ampulku přípravku **Guna MD-Knee** (injekce s obsahem kolagenu). Za 3 týdny se pacient vrátil se sdělením, že otok a bolest zmizely do 3 dnů, ujel na motocyklu asi 6000 km bez obtíží, se sdělením, že si na noc aplikoval na nemocný kloub kolenní ortézu s magnety. Neměl potřebu užívat záchrannou analgetickou terapii.

Závěr

Pro léčbu kontuze kolenního kloubu byla jednorázově použita kolagenová injekce (jedna ampule přípravku **MD-Knee**) a byl jsem příjemně překvapen výrazným účinkem i při jednorázovém použití.