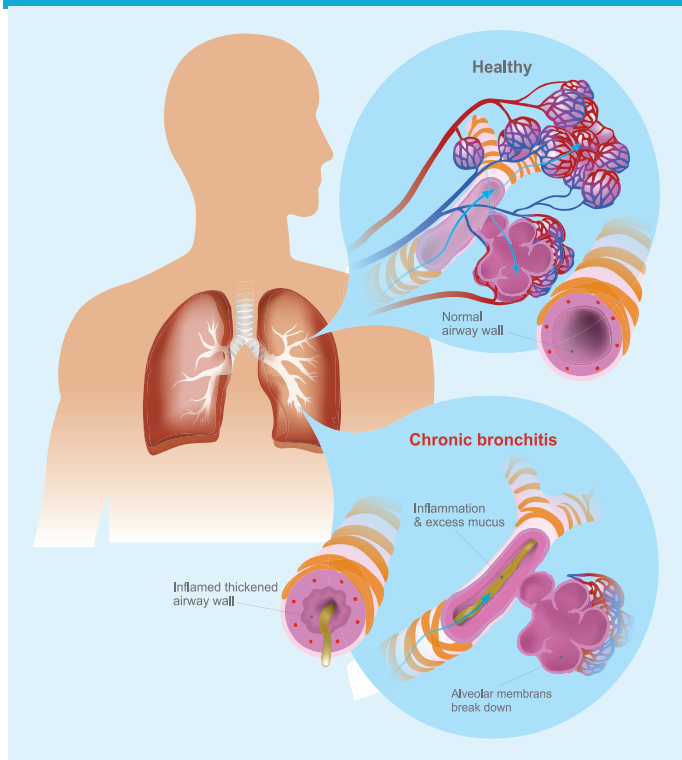


# Sinobronchiální syndrom



**MUDr. Vladimíra Bartošová**  
praktický lékař pro dospělé, Kosmonosy



sliznice prosáklé, hlenohnis v nosohltanu, produktivní kašel. Recidivující nález ve sputu *Stafylococcus aureus*, citlivý na Augmentin, který podáván v denním stationáři 1,2 g i.v./12 hod. Poslechově spasticita na l. plíci difúzně. Laboratorně CRP, krevní obraz a základní biochemie v normě, RTG plic a EKG v normě.

## Diagnóza:

sinobronchiální syndrom.

## Dosavadní léčba:

Valsacor (valsartan), Anopyrin (kyselina acetylsalicylová), Helicid (omeprazol), Rosumop (rosuvastatin)

## Léčba FRM

Po ukončení léčby antibiotiky na ORL projevil pacient sám zájem o další léčbu přípravky FRM (pacient je farmaceut). Léčba přípravky FRM zahájena Guna-Matrix, Guna-Lympho, Guna-Bowel po dobu 2 měsíce („dextenobiotizace“). Poté přidán přípravek Guna-Cell. Cílená léčba sinusitidy: Guna-Matrix, Guna-Flam, Citomix, Guna-Throat, Guna-Lympho. Léčbu snášel pacient dobře, jen zpočátku mírné bolesti břicha, stav se brzy upravil. Při podzimmím zhoršení rýmy, event. náznaku virózy byl poučen a začal aplikovat Guna-React a přidal Citomix 3 dny a následně 2 dny v týdnu. Po této léčbě vymizely obtíže, po dlouhé době byl bez pocitu ucpaného nosu, kašel a pocit tíže na prsou vymizely. Během následné zimy cca 3krát použil akutní schéma s Citomix, Guna-React a Guna-Flam. Pacient přečkal zimu po mnoha letech bez větších obtíží a nutnosti léčby antibiotiky.

## Závěr

Po FRM léčbě se pacient cítí dobře, bez nutnosti návštěv ORL, nemá kašel; domníváme se, že došlo ke zlepšení funkce imunitního systému. Pacient se cítí celkově velmi dobře, nebyl v ordinaci s akutním problémem. Vzhledem k tomu, že se jednalo o farmaceuta, mohli jsme konzultace aktuálně řešit e-mailem. Zdravotníci pacienti jsou mnohdy složitější, modifikovaní svými názory a znalostmi, někdy modifikovaní i infekčním prostředím, pokud se v něm pohybují. Jednalo se o radostnou spolupráci s výbornými výsledky.

## Osobní anamnéza

Muž, 67 let, farmaceut, hmotnost 90 kg, výška 185 cm, nekuřák. Hypertenze 1. stupně, hypercholesterolemie, lehké aterosklerotické změny na karotickém řečišti. Pouřazový cervikokraniální a cervikobrachiální syndrom. Operace nosní přepážky, funkční endoskopická operace pravé čelistní dutiny (FESS – functional endoscopic sinus surgery). Bez známek alergie.

## Nynější onemocnění

Vleklé infekty horních cest dýchacích, nosní polypy. V posledních 5 letech recidivující infekty paranazálních dutin, pocit ucpaného nosu, opakovaně nasazena antibiotika dle citlivosti, kortikosteroidy v nosním spreji. Na RTG paranazálních dutin polyp bazálně v levé maxile. Při kontrole v květnu 2015

